Aus der I. medizinischen Klinik der Charité zu Berlin
(Direktor: Geh. Med.-Rat Prof. Dr. His).

Beitrag zur Frage
der
Herzgrössenveränderung.

INAUGURAL-DISSERTATION
ZUR
ERLANGUNG DER DOKTORWÜRDE
DER
HOHEN MEDIZINISCHEN FAKULTÄT
AN DER
FRIEDRICH-WILHELMS-UNIVERSITÄT
ZU BERLIN

R. UNIV. BIBLIOTHEEK LEIDEN

vorgelegt von

Frieda Linss
aus Osnabrück.

Tag der Promotion: 28. Februar 1919.

Berlin 1919.
Druck von L. Schumacher, N. 4.

Sonderabdruck aus der Zeitschrift für klin. Medizin. 88. Bd. H. 5 u. 6.

Meinem verstorbenen Vater.

Im Jahre 1902 erwähnte Moritz in seiner Arbeit über orthodiagraphische Untersuchungen am Herzen, dass er bei Anwendung von Digitalis bei insuffizienten Herzen keine Veränderungen in der Grösse wahrgenommen hätte, während v. Hösslin in der Kuranstalt Neu-Wittelsbach unzweifelhaft Verkleinerungen des insuffizienten Herzens gesehen haben wollte. — Seitdem fanden sich in der Literatur nur wenige Beiträge über die Grössenveränderung kranker Herzen, wohl aber wurden zahlreiche derartige Beobachtungen am gesunden Herzen angestellt. Namentlich wurde die Wirkung schwerer körperlicher Arbeit auf den gesunden Herzmuskel durch eine grosse Reihe von Autoren studiert (Krehl, Henschen, Schieffer, Külbs u. a.). Dabei spielte die Frage, wie sich die Grösse des Herzens unter dem Einfluss einer einmaligen ausserordentlichen Anstrengung verhielt, eine grosse Rolle. Kienböck, Selig, Beck stellten bei ihren Untersuchungen an Wettschwimmern eine akute Verkleinerung der Herzsilhouette fest. Moritz und Dietlen fanden nach anstrengender Rad-Fernfahrt gleiche Resultate und führten die Herzverkleinerung auf die Zunahme der Pulsfrequenz und die damit verbundene Verringerung des Schlagvolumens zurück. Moritz konnte experimentell nach Ausschaltung des Vagustonus durch Atropin-Injektionen ein ähnliches Ergebnis hervorrufen, wodurch die von Heitler an Tieren gewonnene Beobachtung, dass bei Pulsverlangsamung das Herz grösser wird, dagegen bei Pulsbeschleunigung sich verkleinert, eine Bestätigung fand. Die Moritz'schen Versuche ergaben, dass das arbeitsgewöhnte hypertrophische Herz sich durch Pulsbeschleunigung bei körperlicher Arbeit nicht verkleinert, dagegen das dilatierte und jugendliche um so ausgesprochener, so dass Moritz den Vorschlag machte, dieses verschiedene Verhalten zu diagnostischen Zwecken für die Unterscheidung von einfacher Dilatation und dilatativer Hypertrophie zu verwenden. Franz M. Groedel bezweifelt dagegen, dass die theoretisch einwandsfrei bewiesene Abhängigkeit des Herzvolumens von

der Pulsfrequenz unter physiologischen Verhältnissen — ausserordentliche Ueberanstrengungen ausgenommen — messbare Werte liefert.

Auch an erkrankten Herzen sind Untersuchungen über die Schwankungen der Herzgrösse vorgenommen worden. De la Camp (zit. aus Groedel) stellte im Tierversuch nach Myokardschädigung Dilatationen nach Anstrengungen fest, dagegen machte er nicht die gleiche Beobachtung bei Rekonvaleszenten, Anämischen, Lungen- und Herzkranken.

Beim tachykardischen Anfall, wo früher vielfach akute Dilatationen beobachtet wurden, sahen Dietlen und Theo Groedel eine Verkleinerung der Herzgrösse.

Es ergibt sich daraus, dass die Wechselbeziehungen zwischen Herzgrösse und Körperanstrengung noch nicht in allen Fällen geklärt sind und der weiteren Beobachtung bedürfen.

Ferner liegen Untersuchungen vor über die Wirkung von Giften und Arzneimitteln auf das Herzvolumen. Alkohol, Morphium, Chloral, Koffein, Nikotin sollen keine Volumenveränderungen hervorrufen. Während Massini (zit. aus Groedel) über einen Fall von Nitrobenzolvergiftung mit Herzdilatation berichtet, sah Socin Dilatationen nach Einwirkung von Chloroform; Jerusalem und Starling beobachteten dasselbe nach Kohlensäurevergiftung.

Ueber die Einwirkung von Infektionskrankheiten auf die Herzgrösse liegen ebenfalls nur wenige Berichte vor. Dietlen beobachtete zuerst eine Zunahme des Herzvolumens bei Diphtherie, später bei akuter Polyarthritis, einmal bei Typhus abdominalis. Unter 11 Pneumoniefällen fand sich zweimal eine Dilatation. Bei Sepsiskranken (Dietlen berichtet von 2 Fällen) waren Schwankungen im Volumen zu verzeichnen, z. B. folgte auf eine anfängliche Dilatation eine Verkleinerung, dann wieder Rückkehr zu dem ersten Stadium.

Zu Beginn des Krieges stellten Maase und Zondek Untersuchungen über die Herzgrösse an bei Frontsoldaten, die grössere Märsche zurückgelegt hatten. Meist zeigte sich, ohne dass vorher Herzbeschwerden aufgetreten waren, eine Vergrösserung der Herzsilhouette nach rechts und nach links, zuweilen war auch das Gefässbündel verbreitert. Eine Rückbildung liess sich selbst nach mehrmonatiger Beobachtung nicht nachweisen.

Ueber den Einfluss innersekretorischer Störungen auf die Herzgrösse liegen ebenfalls Beobachtungen vor. So beschrieb Kraus das thyreotoxische Kropfherz und Zondek berichtete über ausgedehnte, durch spezifische Behandlung zu beeinflussende Dilatationen bei Myxödemherzen.

Die von mir in bezug auf die Veränderlichkeit der Herzsilhouette beobachteten Fälle gehören nicht einer gemeinsamen Kategorie von Krankheiten an, sondern betreffen klinisches Material in bunter Reihenfolge.

Die Beobachtung der Herzgrösse wurde in der Weise vorgenommen, dass röntgenologische Fernaufnahmen angefertigt und miteinander ver-

glichen wurden. Abstand der Röntgenröhre 2 m, genaue Zentrierung auf den Dornfortsatz des 6. Brustwirbels, tiefste Inspiration. Die hier wiedergegebenen Masse enthalten den grössten Medianabstand nach rechts und nach links, sowie die Herzlänge, gemessen am rechten Gefässvorhofswinkel bis zum Spitzenstoss.

Mitralinsuffizienzen.

Fall 1. Anna D., Beamtenfrau, 39 Jahre alt. Als Kind öfter geschwollene Mandeln, sonst angeblich immer gesund. 8 normale Geburten, keine Fehlgeburten. — Vor einem Jahre bekam Pat. Anschwellungen an den Füssen, verspürte Atemnot und Herzklopfen. Die Beschwerden besserten sich dann, traten aber vor 3 Monaten in verstärktem Masse wieder auf.

Befund: Zyanose. Venen am Halse gestaut. Sichtbare Pulsation der Karotiden. Oedem über der Kreuzbeinhöhlung. Leber glatt, scharfrandig, bis in Nabelhöhe reichend. Wassermann negativ. Spitzenstoss im 5. Interkostalraum, 10 cm von der Medianlinie, hebend. Starke Verbreiterung der Herzdämpfung nach rechts. Lautes, schabendes, systolisches Geräusch an der Spitze. Systolisches Geräusch auch über den anderen Ostien, Puls klein, unregelmässig (Extrasystolien). Blutdruck 150 R.-R.

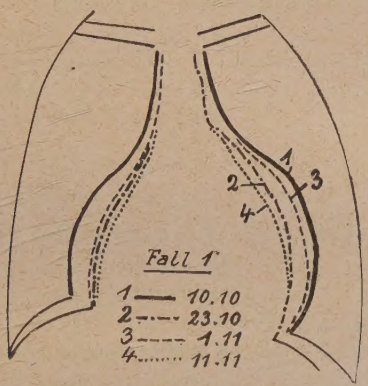

Abbildung 1.

Röntgenbefund: Dilatation des Herzens nach links und besonders stark nach rechts (Trikuspidalinsuffizienz).

In Abb. 1 sind die nach einander gefundenen Herzgrössen zur besseren Veranschaulichung zu gleicher Zeit dargestellt. Die erste Aufnahme (Kurve 1) erfolgte am 10. 10.: Rechter Medianabstand 9,5 cm, linker Medianabstand 10 cm, Länge 19 cm.

Behandlung mit Digitalis, Diuretin, später Strophanthin.

23. 10. Befinden hat sich wesentlich gebessert. Keine Oedeme. Gute Diurese. Herzaufnahme (Kurve 2): Die Herzsilhouette ist wesentlich kleiner geworden, besonders rechts. Rechter Medianabstand 7,5 cm, linker Medianabstand 9,5 cm, Länge 17,4 cm.

Die Herzmittel werden jetzt abgesetzt.

1. 11. Pat. fühlt sich wohl, obgleich keinerlei Herzmittel dargereicht werden. Puls regelmässig. Blutdruck 135 R.-R. Gute Diurese. Bei der 3. Herzaufnahme zeigt sich wieder eine Zunahme der Herzgrösse, besonders links. Rechter Medianabstand 7,8 cm, linker Medianabstand 10,2 cm, Länge 18,5 cm.

11. 11. Die 4. Herzaufnahme zeigt, ohne dass eine therapeutische Behandlung stattgefunden hätte, im Gegensatz zur 3. wieder eine Verkleinerung, und zwar haupt-

sächlich in der Gegend der Vorhöfe. Rechter Medianabstand 7 cm, linker Medianabstand 10 cm, Länge 17 cm.

Die Pat. wird darauf in vollständig kompensiertem Zustand entlassen.

Eine merkwürdige Konfiguration des Herzschattens findet sich bei

Fall 2. Ida Sch., Arbeiterstochter, 23 Jahre. Als Kind Scharlach, danach Nierenentzündung. Vor 4 Jahren Gelenkrheumatismus, seitdem fühlt sich Pat. kränklich. Seit einem halben Jahre Luftmangel, Stiche beim Atmen, häufig Herzklopfen.

Befund: Kräftiges Mädchen in gutem Ernährungszustand. Keine Zyanose. Unterschenkel beiderseits ödematös geschwollen. Wassermann negativ. Herzdämpfung von der 3. Rippe in gerader Linie schräg nach links unten bis in die vordere Axillarlinie verlaufend, nach rechts bis 2 Querfinger vom rechten Sternalrand reichend. Spitzenstoss im 5. Interkostalraum, in der Mamillarlinie. Lautes, schabendes, systolisches Geräusch an der Spitze. Systolische Geräusche über der Aorta. Akzentuation des 2. Pulmonaltones. Puls kräftig, regelmässig, kein Pulsus paradoxus. Blutdruck 125 R.-R.

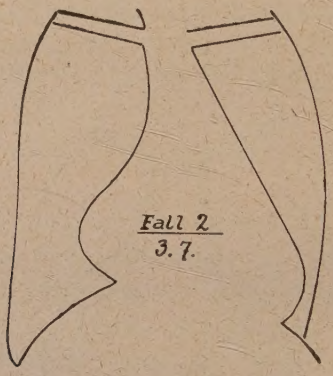

Abbildung 2.

Herzaufnahme am 3. 7.: Rechter Medianabstand 6,8 cm, linker Medianabstand 11,7 cm, Länge 18,2 cm.

Der merkwürdige Verlauf des linken Herzrandes, sowie der weit innerhalb der Dämpfung liegende Spitzenstoss liessen die Vermutung aufsteigen, dass es sich um eine Pericarditis exsudativa handeln könnte. Die Punktion ergab aber ein negatives Resultat. Behandlung mit den üblichen Herzmitteln.

Bereits nach 4 Tagen tritt eine gute Diurese auf, die Oedeme an den Fussgelenken nehmen ab.

12. 7. Pat. fühlt sich wohl. Digitalis abgesetzt.

17. 7. 2. Herzaufnahme. Die Herzsilhouette weist keine Veränderung auf.

27. 7. Entlassung in gutem Zustande.

Pat. stellt sich nach zwei Monaten bei bestem Wohlbefinden wieder vor. Die Röntgenaufnahme ergab den gleichen Herzbefund.

Fall 3. Sophie M., Schuhmachersfrau, 58 Jahre. Vor 8 Jahren Gelenkrheumatismus, seitdem klagt Pat. über Herzbeschwerden und Atemnot. Seit einem halben Jahre Anschwellung an den Füssen, Auftreibung des Leibes, vermehrte Atemnot.

Befund: Zyanose, starker Aszites. Oedeme an den Beinen. Die Herzdämpfung verläuft rechts $1^1/_2$ Querfinger vom rechten Sternalrand. Spitzenstoss in der vorderen Axillarlinie. Systolisches Geräusch an der Spitze. Puls unregelmässig. Extrasystolien. Blutdruck 170 R.-R.

Behandlung mit Kampfer, Koffein, Digitalis und Karellkur.

5. 7. Herzaufnahme: Rechter Medianabstand 5,9 cm, linker Medianabstand 11,6 cm, Länge 19 cm.

Vom 6. 7. ab 2 mal täglich 0,1 Thyreoidin.

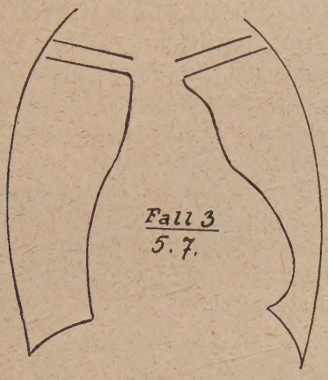

Abbildung 3.

11. 7. Das Allgemeinbefinden hat sich nicht gebessert, die Diurese ist vermindert, zunehmende Atemnot.

12. 7. Die Herzgrösse ist unverändert. Thyreoidin abgesetzt.

15. 7. Patientin wird auf Wunsch in dekompensiertem Zustande entlassen. Röntgenologisch der gleiche Herzbefund.

Bei dem nächsten Fall handelt es sich um einen akuten Gelenkrheumatismus mit Mitralinsuffizienz.

Fall 4. Helene M., Dienstmädchen, 21 Jahre. Vor 9 Jahren akuter Gelenkrheumatismus. Pat. fühlte sich nachher wieder wohl, hatte nie Herzbeschwerden. Vor 5 Tagen erneuter Anfall von Gelenkrheumatismus.

Befund: Kräftiges Mädchen in gutem Ernährungszustand. Grenzen der Herzdämpfung nach links und rechts verbreitert. Mitralkonfiguration. Lautes systolisches Geräusch über der Mitralis, stark akzentuierter 2. Pulmonalton. Puls gleichmässig, regelmässig, kräftig.

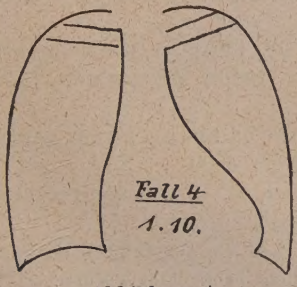

Abbildung 4.

1. 10. Herzaufnahme: Rechter Medianabstand 3,9 cm, linker Medianabstand 10,2 cm, Länge 14,3 cm.

Behandlung mit Aspirin, Natr. salicyl., Argochrom.

Am 30. 11. wurde Pat. geheilt entlassen. Grösse und Gestalt der Herzsilhouette waren unverändert.

Relative Mitralinsuffizienz bei Anämie.

Fall 5 (Bothriozephalus-Anämie). Grete B., Arbeiterin, 22 Jahre. Mit 9 Jahren Typhus, sonst gesund. Vor 3 Monaten erkrankte Pat. mit Magenschmerzen, Durchfällen und Zungenbeschwerden. Zunehmendes Mattigkeitsgefühl. Seit 14 Tagen Nasen- und Zahnfleischblutungen.

Befund: Sehr blasses Mädchen mit schwacher Muskulatur. Gesicht und Unterschenkel ödematös. Zunge glatt, atrophisch.

Blutbefund: Hämoglobin 25 pCt., Erythrozyten 717000, Leukozyten 2675, Färbeindex 1,8. Anisozytose, Polychromatophilie, Normoblasten.

Herzbefund: Spitzenstoss im 5. Interkostalraum in der Mamillarlinie. Systolisches Geräusch an der Spitze. Leises systolisches Geräusch an der Aorta. Ueber den Halsvenen Nonnensausen. Puls klein, leicht unterdrückbar, regelmässig. Blutdruck 100 R.-R.

4. 11. Herzaufnahme. Das Röntgenbild zeigt eine Mitralkonfiguration der Herzsilhouette. Rechter Medianabstand 4,2 cm, linker Medianabstand 9,8 cm, Länge 14,2 cm.

Am 10. 11. wird der Bandwurm, ein Bothriocephalus latus, abgetrieben. Von jeder weiteren Therapie wird abgesehen.

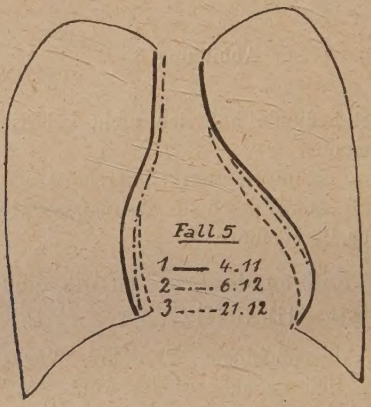

Abbildung 5.

Während der nächsten Tage häufig Nasenbluten, Schüttelfrost, hohe Temperaturen. Seit dem 16. 11. fühlt sich Pat. wohl. Temperatur normal.

Blutbefund am 18. 11.: Hämoglobin 40 pCt., Erythrozyten 1660000, Leukozyten 2500.

5. 12. 2. Herzaufnahme (Kurve 2). Die Herzsilhouette ist kleiner geworden, der Mitralbogen ausgeglichen. Rechter Medianabstand 3,7 cm, linker Medianabstand 9,6 cm, Länge 14 cm.

Unterdessen ist der Blutbefund beinahe normal geworden. Hämoglobin 95 pCt., Erythrozyten 3640000, Leukozyten 4800.

Die 3. Herzaufnahme am 21. 12. (Kurve 3) weist einen noch kleineren Herzschatten auf. Die Herztöne sind jetzt rein.

Am 4. 1. wurde die Pat. in gutem Zustande entlassen. Eine weitere Veränderung der Herzgrösse ist bis dahin nicht beobachtet worden.

Mitralstenose.

Fall 6. Frida P., Arbeiterstochter, 21 Jahre. Mit 15 Jahren Veitstanz. Seit einem halben Jahre Herzkrämpfe und Aushusten von schaumigen blutigen Massen.

Befund: Zyanose, Dyspnoe, röchelndes Atmen, hellrotes, schaumiges Sputum. Grenzen der Herzdämpfung nach rechts, bis zum rechten Sternalrand. Spitzenstoss

im 5. Interkostalraum innerhalb der Mamillarlinie, hebend. Systolisch-präsystolisches Geräusch an der Mitralis, 2. Aortenton akzentuiert, leises systolisches Geräusch über der Aorta. Beim Auflegen der Hand Schwirren über der Herzgegend. Puls klein, regelmässig, gleichmässig. Blutdruck 120 R.-R.

29. 12. Herzaufnahme: Rechter Medianabstand 3 cm, linker Medianabstand 8,5 cm, Länge 13,5 cm.

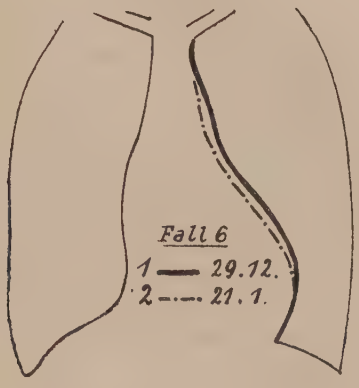

Abbildung 6.

Behandlung mit Digitalis, Koffein, Kampfer, Karellkur.

Am 20. 1. bestand noch Dyspnoe. Die bisherigen Herzmittel wurden abgesetzt und Pat. erhielt 3 mal 0,1 Thyreoidin.

Die am 21. 1. aufgenommene Herzsilhouette weist eine geringere Vorbuckelung des linken Vorhofes auf, im übrigen sind die Konturen unverändert. Pat. fühlt sich bei der Thyreoidindarreichung wohl. Keine Dyspnoe.

Herzaufnahme am 24. 1. zeigt auch nach der Thyreoidinbehandlung keine Veränderung.

Aorteninsuffizienzen.

Fall 7 (Aorteninsuffizienz mit -stenose). Emilie M., Arbeitersfrau, 44 Jahre. Mit 15, 20 und 40 Jahren Gelenkrheumatismus. Seit 4 Jahren kurzatmig beim Treppensteigen. Zuweilen geschwollene Füsse. Appetitlosigkeit und Magenbeschwerden.

Abbildung 7.

Befund: Kräftige untersetzte Patientin. Leichte Zyanose und Dyspnoe. Die Grenze der Herzdämpfung geht rechts bis zum rechten Sternalrand, nach links stark

verbreitert. Aortenkonfiguration. Spitzenstoss im 6. Interkostalraum, 16 cm von der Mittellinie entfernt. Leises systolisches Geräusch an der Spitze. Lautes systolisches und leiseres diastolisches Geräusch über der Aorta. Puls klein, beiderseits gleichzeitig und gleichmässig. Blutdruck 125 R.-R. Wassermann negativ.

Am 27. 9. Herzaufnahme: Rechter Medianabstand 2,9 cm, linker Medianabstand 12,5 cm, Länge 17,5 cm.

Nach Digitalysat keine Besserung der Beschwerden. Es treten stenokardische Anfälle auf, die auf Nitroglyzerin zurückgehen. Die Diurese ist schlecht und lässt sich durch Diuretin, Theozinzäpfchen, Harnstoff usw. nur wenig beeinflussen.

13. 10. Die Kontrolle der Herzgrösse ergibt, dass letztere sich nicht geändert hat.

19. 10. Pat. verlässt auf Wunsch die Klinik. Es besteht noch geringe Zyanose. Puls klein, aber regelmässig. Herzschatten unverändert.

Ein ähnliches Krankheitsbild, aber auf anderer Basis entstanden, bietet

Fall 8 (Aorteninsuffizienz mit Mitralstenose). Frau Minna K., 39 Jahre. Als Kind Diphtherie, mit 17 Jahren Influenza. Keine normale Geburt, keine Fehlgeburt. Seit einem Jahre Herzklopfen und Atemnot beim Gehen und Treppensteigen. In ruhendem Zustand keine Beschwerden.

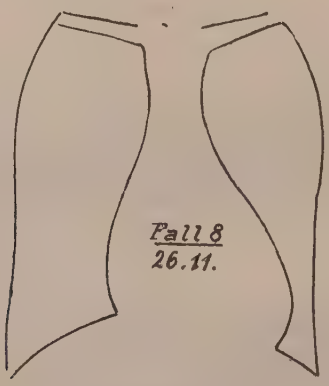

Abbildung 8.

Befund: Mittelkräftige Frau in genügendem Ernährungszustand. Hüpfende Karotiden. Kapillarpuls angedeutet. Die Herzdämpfung reicht rechts bis 2 Querfinger über den rechten Sternalrand, linker Herzrand ausgeglichen und erweitert. Spitzenstoss in der vorderen Axillarlinie. Lautes diastolisches und systolisches Geräusch über der Aorta. Lautes präsystolisches und systolisches Geräusch über der Mitralis. Ueber allen anderen Ostien systolische und diastolische Geräusche. Puls schnellend, aber nur mittelkräftig, gleichmässig. Blutdruck 180 R.-R. Pupillen reagieren träge. Patellarreflex vorhanden. Wassermann stark positiv.

Am 27. 11. Herzaufnahme: Rechter Medianabstand 5,4 cm, linker Medianabstand 11,4 cm, Länge 17,3 cm.

Therapie: Schmierkur, Neo-Salvarsan.

4. 1. Wassermann noch positiv.

6. 1. Pat. fühlt sich wohl und wird auf Wunsch zur ambulanten Behandlung entlassen. Die Herzsilhouette ist unverändert geblieben.

Paroxysmale Tachykardie.

Fall 9. Rosalie K., Amme, 29 Jahre. Als Kind Influenza, Lungenentzündung, Zwei normale Geburten, die letzte vor drei Wochen. Seit Beginn der letzten Schwangerschaft leidet Pat. an Herzklopfen, das anfallsweise mit grosser Heftigkeit auftritt. Es wird ihr dabei schwindelig und schwarz vor den Augen. Die Anfälle dauern eine oder mehrere Stunden und treten oft 3 mal in der Woche auf.

Befund: Kräftiger Knochenbau, guter Ernährungszustand. Grenze der Herzdämpfung nach rechts bis zum rechten Sternalrand reichend. Spitzenstoss im 5. Interkostalraum, innerhalb der Mamillarlinie, während des Anfalls hebend. Töne rein. Puls klein, fadenförmig, vermischt mit stärkeren Pulswellen. Blutdruck 120 R.-R. Vor dem Röntgenschirm werden während des Anfalls 200 Kontraktionen in der Minute gezählt.

Herzaufnahme am 8. 1. während des Anfalls (der von 9 Uhr vormittags bis 3 Uhr nachmittags dauerte): Rechter Medianabstand 5,6 cm, linker Medianabstand 9,3 cm, Länge 13,8 cm.

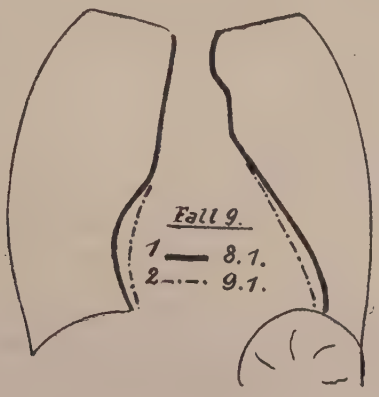

Abbildung 9.

Am 9. 1., also einen Tag nach dem Anfall, zeigt Abb. 9 (Kurve 2) dass die Herzsilhouette links zurückgegangen ist, ebenso rechts. Rechter Medianabstand 4,9 cm, linker Medianabstand 8,5 cm, Länge 13,6 cm.

Am 13. 1. wird nochmals ein röntgenologischer Herzbefund aufgenommen. Es finden sich dieselben Konturen wie am 9. 1.

Fall 10. Gottlieb F., Landwirt, 57 Jahre. Pat. will, abgesehen von leichten Halsentzündungen, immer gesund gewesen sein. Kein Gelenkrheumatismus. Seit einem Jahre Herzklopfen bei schwerer Arbeit, zuweilen anfallsweise mit grosser Heftigkeit, dabei Schwindel, Atemnot. Nach einigen Minuten ist der Anfall vorüber.

Befund: Kräftig gebauter Mann in gutem Ernährungszustand. Oedeme an den Unterschenkeln. Herzdämpfung stark nach rechts und links verbreitert. Cor bovinum. — Präsystolisches Geräusch an der Spitze. Puls beschleunigt, unregelmässig. Im Anfall 180—200 Kontraktionen. Blutdruck 130 R.-R. Wassermann negativ.

12. 6. Herzaufnahme: Starke Ausweitung der Herzsilhouette nach rechts und links (Abb. 10, Kurve 1). Verbreiterung des Gefässbündels. Rechter Medianabstand 6 cm, linker Medianabstand 14 cm, Länge 21,8 cm.

Vom 16. 6. ab erhielt Pat. 3 mal 0,1 Thyreoidin täglich. Die Anfälle traten mit unverminderter Heftigkeit auf, zudem klagte Pat. über Unruhe und Schlaflosigkeit. Daher 3 mal 1 g Brom täglich.

Vom 21. 6. ab 2 mal 0,06 Digitalis.

Am 1. 7. gibt Pat. an, dass keine tachykardischen Anfälle mehr auftreten. Blutdruck 156 R.-R.

Die am 3. 7. angefertigte Herzaufnahme (Abb. 10, Kurve 2) zeigt eine wesentliche Verkleinerung der Herzsilhouette. Rechter Medianabstand 5,2 cm, linker Medianabstand 11,7 cm, Länge 19 cm.

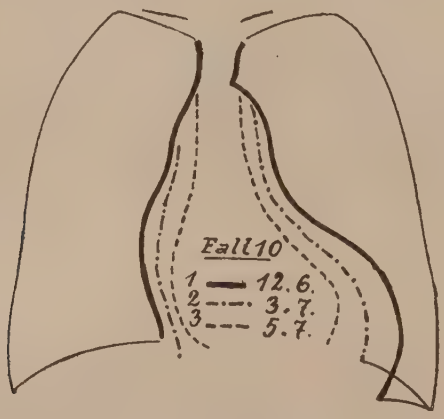

Abbildung 10.

Pat. erhält die bisherige Therapie: Digitalis, Brom, Thyreoidin unentwegt weiter. Das Allgemeinbefinden wird ständig besser. Keine tachykardischen Anfälle. Der Puls ist noch unregelmässig. Zahlreiche frustrane Kontraktionen.

Die 3. Herzaufnahme am 15. 7. (Abb. 10, Kurve 3) zeigt eine weitere Verkleinerung. Rechter Medianabstand 5 cm, linker Medianabstand 9,5 cm, Länge 15,2 cm.

Am 23. 7. auf Wunsch in gebessertem Zustande entlassen.

Nierensklerose.

Fall 11. Richard P., Arbeiter, 43 Jahre. Früher Typhus, mit 20 Jahren Lues. Pat. war im Felde und will dort zuerst Herzbeschwerden und Atemnot verspürt haben. Zuweilen geschwollene Füsse. Vor 4 Monaten Schlaganfall, Lähmung der rechten Seite. Schmierkur, trotzdem die Blutuntersuchung negatives Resultat ergab.

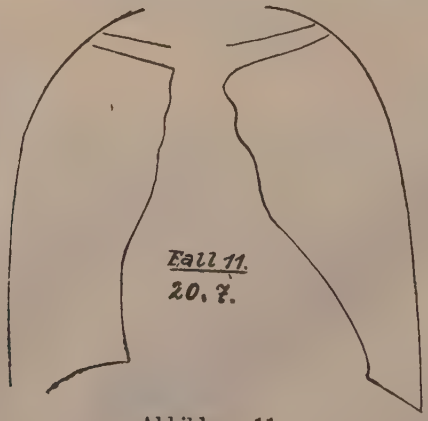

Abbildung 11.

Befund: Kräftig gebauter Mann in gutem Ernährungszustand. Gesicht blass, zyanotisch. Grenzen der Herzdämpfung rechts $1^1/_2$ Querfinger vom rechten Sternal-

rand. Spitzenstoss im 5. Interkostalraum, ausserhalb der Mamillarlinie. Töne rein, klappend. Puls gleichmässig. Blutdruck 230 R.-R. Wassermann negativ.

Röntgenbefund: Verbreiterte Aorta, Vergrösserung des linken Ventrikels.

20. 7. Herzaufnahme: Rechter Medianabstand 5,3 cm, linker Medianabstand 11,5 cm, Länge 17 cm.

Therapie: Leichte Diät, Einschränkung der zugeführten Flüssigkeit auf 1000 ccm, Kampfer, Koffein.

29. 7. Pat. fühlt sich wohler, Atemnot hat sich gebessert. Der röntgenologische Herzbefund ist unverändert. Von jetzt ab Darreichung von Thyreoidin, 2 mal 0,1 täglich.

3. 8. Infolge der Thyreoidinbehandlung ist die Diurese gesteigert. Pat. aber klagt über Schwindel und Benommenheit. Thyreoidin abgesetzt.

Am 5. 8. misst der Blutdruck 245 R.-R. Der röntgenologische Herzbefund ist der gleiche wie am 20. 7.

Am 23. 8. auf Wunsch entlassen.

Innersekretorische Erkrankungen.

Fall 12 (Eunuchoidismus). Franz T., Landwirt, 56 Jahre. Mit 19 Jahren Typhus, sonst immer gesund. Gibt an, dass seit 10 Jahren die Libido sexualis stark vermindert sei.

Befund: Kräftig gebauter Mann mit guter Muskulatur. Geringe Haarentwicklung an der Brust und am Mons veneris. Haut zart. Fettpolster stark entwickelt. Extremitäten lang und schlank gebaut. Hoden atrophisch. Hypoplastischer Penis. Die Grenze der Herzdämpfung reicht rechts bis zum Sternalrand. Der Spitzenstoss ist nicht palpabel. Töne rein. Puls regelmässig, gleichmässig. Blutdruck 125 R.-R. Wassermann negativ.

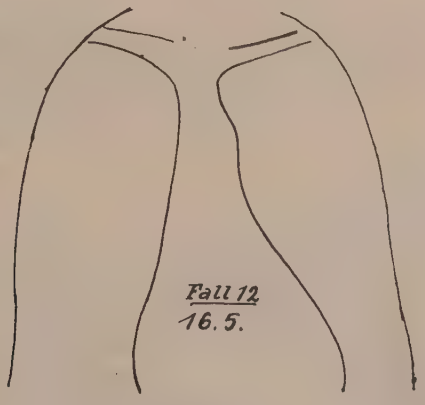

Abbildung 12.

Am 16. 5. Herzaufnahme: Rechter Medianabstand 4,1 cm, linker Medianabstand 11 cm, Länge des Medianabstandes 16,5 cm.

Vom 17. 5. ab Testoganbehandlung.

4. 6. Pat. ist nach der Testoganbehandlung lebhafter und geistig frischer geworden. Im übrigen ist kein wesentlicher Einfluss der Testogantherapie zu verzeichnen. Die Herzgrösse ist ganz unverändert. Entlassen am 11. 6.

Fall 13 (Basedow). Frida K., Rentenempfängerin, 36 Jahre. Früher Typhus, sonst gesund. Seit 5 Jahren Herzbeschwerden. Als „Basedowkranke" verschiedentlich in ärztlicher Behandlung. Seit einem halben Jahre zunehmende Mattigkeit, Schmerzen in der Herzgegend, Diarrhoe.

Befund: Mittelkräftiger Knochenbau, dürftiger Ernährungszustand, Haut blass. Am Halse pflaumengrosse Struma beiderseits. Die aufgelegte Hand fühlt ein starkes Schwirren. Grenzen der Herzdämpfung bis zum rechten Sternalrand reichend. Spitzenstoss innerhalb der Mamillarlinie, im vierten Interkostalraum. Aorta nicht verbreitert. Systolisches Geräusch an der Spitze. Puls klein, unregelmässig, Aktion beschleunigt.

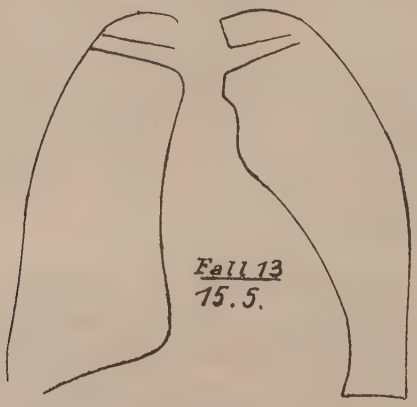

Abbildung 13.

15. 5. Herzaufnahme: Rechter Medianabstand 3,4 cm, linker Medianabstand 8,5 cm, Länge des Medianabstandes 16,5 cm.

Pat. befand sich mit mit kurzen Unterbrechungen $^3/_4$ Jahre in der Klinik. Sie wurde u. a. auch mit Antithyreoidin behandelt. Die Herzaktion wurde gleichmässiger, die Pulsfrequenz normal. Die Herzsilhouette veränderte sich nicht.

Es handelt sich in den vorliegenden Fällen um die Veränderlichkeit der Herzgrösse. Jedem gesunden Herzen kommt ein der Konstitution des Individuums entsprechendes Normalmass zu. Sobald durch eine Erkrankung des Herzens oder durch Mehranforderung des Körpers eine Veränderung der Herzdynamik erforderlich ist, ruft diese eine vom Normalmass abweichende Form und Grösse des Herzens hervor. Gelingt es, dem erkrankten Kreislaufsorgan durch Veränderung der Dynamik den Anforderungen des Körpers in derselben Weise gerecht zu werden wie ein gesundes Herz, so spricht man von vollständiger Kompensation.

Mit relativer Kompensation bezeichnet man einen Zustand, in dem das Herz den alltäglichen Leistungen genügt, jedoch bei einer geringen Mehranforderung versagt. Straub nahm, um für seine physiologischen Untersuchungen einen mit den klinischen Anschauungen sich deckenden Begriff zu erhalten, folgende Definition der Kompensation an:

„Als kompensiert ist ein Klappenfehler zu bezeichnen, wenn die Versorgung sämtlicher Organe unter normalem arteriellen Mitteldruck mit der genügenden Menge zureichend arterialisierten Blutes gewährleistet wird".

Es kommt also bei der Kompensation im wesentlichen auf die Einhaltung des normalen Zeitvolumens an, das wiederum abhängig ist von

dem venösen Zufluss. Tritt durch den Klappenfehler eine Drucksteigerung in den Vorhöfen auf, so ist Kompensation nur möglich, solange ein Druckgefälle im venösen System vorhanden ist. Experimentelle Forschungen der letzten Jahre machen es wahrscheinlich, dass regulatorische Vorrichtungen im venösen System bestehen, doch liessen sich bisher über die Art dieser Vorrichtungen keine klaren Anschauungen gewinnen.

Zu den Kompensationsvorrichtungen des Herzens bei Störungen im Kreislauf gehört die Anwendung der Reservekraft, die Hypertrophie und die Dilatation.

Die Bezeichnung Reservekraft wurde von Rosenbach in die Literatur eingeführt. Er bemerkte bei experimentell gesetzten Klappenstörungen, die erhöhte Anforderungen an den Herzmuskel stellten, kein Nachlassen des arteriellen Druckes und schloss aus der ohne Hypertrophie erfolgten Kompensation auf latente Reservekräfte im Herzmuskel. Diese Reservekraft ist nicht etwas dem Herzmuskel Eigentümliches, sondern findet sich in jedem muskulösen Organ und tritt bei Mehranforderungen in Kraft. Die Reservekraft eines Herzens kann objektiv gemessen werden an dem Abstand, den die unter den normalen Arbeitsbedingungen entstehende Druckkurve von der Kurve der maximalen Spannungen einhält. Da ein Teil der Reservekraft zur Ueberwindung grösserer Schlagvolumina oder erhöhten Widerstandes verwendet wird, nimmt die Akkommodationsbreite — die Anpassungsfähigkeit des Herzens — je nach dem Grade der verbrauchten Reservekraft ab.

Wird von einem Herzabschnitt eine Mehrarbeit dauernd verlangt, so entwickelt sich analog den Verhältnissen beim Skelettmuskel eine Zunahme von kontraktionsfähiger Substanz, der betreffende Herzabschnitt hypertrophiert.

Hasenfeld und Romberg wiesen nach, dass Hypertrophie die Gesamtkraft des Herzens steigere, so dass schliesslich dieselbe Reservekraft wie vor der Klappenerkrankung vorhanden sei. Doch soll durch die Hypertrophie die diastolische Erweiterungsfähigkeit des Herzens beeinträchtigt sein und deshalb nicht die gleiche äussere Arbeit geleistet werden.

Klinisch findet sich bei Klappenfehlern oft eine andere Form der Kompensation mit der Hypertrophie vereinigt: die Dilatation. — Schott betonte, dass gewisse Formen von Dilatationen als kompensatorisches Moment zu dem Bild des Klappenfehlers gehörten, und dass diese Dilatationen, die er kompensatorische nannte, durch entsprechende Behandlung nicht zurückgingen. Daneben unterschied er die Stauungsdilatation, verursacht durch unvollständige systolische Entleerung der Ventrikel.

Rosenbach umgrenzte die Begriffe dieser beiden Arten von Dilatation schärfer, indem er sagte, dass bei der Stauungsdilatation die Herzhöhlen dauernd erweitert seien, dagegen bei der kompensatorischen Dila-

tation wohl eine stärkere Füllung während der Diastole bestände, aber bei der Systole das normale Volum erreicht würde. Danach würde die Stauungsdilatation durch ein grösseres Restvolumen gekennzeichnet sein, während bei der kompensatorischen Dilatation das Restvolumen unverändert bliebe.

Moritz spricht von einer tonogenen und myogenen Dilatation. Die erstere bezeichnet eine Erweiterung der Herzhöhlen durch Zunahme des Belastungs- und Ueberlastungsdruckes. Unter myogener Dilatation versteht Moritz dagegen die nach Muskelschädigung durch veränderte Dynamik hervorgerufene Erweiterung der Herzhöhlen. Demnach bedeutet myogene Dilatation dasselbe wie Stauungs- oder passive Dilatation. — Die tonogene Volumenvergrösserung des Herzens bei chronischen Klappenfehlern kann als kompensatorisches Moment aufgefasst werden, weil durch die zunehmende Belastung eine erhöhte Spannung hervorgerufen wird.

Myogene Dilatationen sind inzwischen auch experimentell nachgewiesen worden nach Schädigung des Herzmuskels mit Kohlensäure und Chloroform (Versuche von Starling-Jerusalem und von Socin). Socin hält die durch Chloroform hervorgerufene Dilatation für kompensatorisch wirkend, indem die vermehrte Füllung eine vermehrte Anfangsspannung hervorruft und so die durch Chloroform bewirkte Kontraktionsschwächung kompensiert wird.

Auf einer durch Athyreoidismus hervorgerufenen Muskelschädigung scheint die von Zondek an Myxödemherzen beobachtete Dilatation zu beruhen. Die im Experiment seit langem bekannte träge Kontraktion des geschädigten Muskels tritt hier auffällig in Erscheinung. Da sowohl vor der Behandlung mit Thyreoidin wie nachher, als das Herz seine normale Grösse wieder angenommen hatte, der Blutdruck und somit die vom Herzen geleistete Arbeit unverändert blieb, ist man berechtigt, die Socin'sche Auffassung auf das Myxödemherz zu übertragen und der sekundär entstandenen Dilatation ebenfalls eine kompensatorische Bedeutung zuzusprechen.

Als zweite Aetiologie führt Moritz eine abnorme Dehnbarkeit des geschädigten Muskels in der Diastole an. Bei Kohlensäurevergiftung liess sich diese Dehnbarkeit experimentell nicht nachweisen. Dagegen fand Bruns bei seinen experimentellen Untersuchungen am Froschherzen „über Herzschwäche infolge von Ueberanstrengung" eine Zunahme der Dehnbarkeit und eine fortschreitende myogene Dilatation des Herzens bei zunehmender Schwäche der systolischen Leistungen.

Straub unterzog bei seinen Beobachtungen über die Dynamik der experimentell gesetzten Klappenfehler die verschiedenen Begriffe der Dilatation einer Nachprüfung.

Bei den mit Vermehrung des Schlagvolumens einhergehenden Klappenfehlern — den Insuffizienzen — fand Straub keine Vermehrung

des systolischen, wohl aber eine Zunahme des diastolischen Volumens, und zwar um den Betrag der Schlagvolumenvermehrung. Es handelte sich also um die von Moritz „tonogen“ benannte, durch Vermehrung des Schlagvolumens hervorgerufene Dilatation. Dieser Folgezustand ist im Prinzip nicht als pathologisch aufzufassen, denn er entsteht nach denselben Gesetzen, nach denen ein klappen- und muskelgesundes Herz ein vermehrtes Schlagvolumen bewältigt. Nur dürfte unter physiologischen Verhältnissen die Vermehrung des Schlagvolumens beim gesunden Herzen nicht solche Grade aufweisen wie beim klappenkranken. Ferner ist die Dilatation durch vermehrtes Schlagvolumen beim normalen Kreislauf nur vorübergehend, beim veränderten Kreislauf bleibt sie bestehen.

Der Unterschied zwischen einem gesunden, Volumenschwankungen unterworfenen Herzen und einem durch vermehrtes Schlagvolumen dilatierten, klappenkranken Herzen ist also nur graduell. Es werden verschieden grosse Ansprüche an die Reservekraft des Herzens gestellt. Das klappenkranke Herz weist eine geringe Akkommodationsbreite auf, die aber, sobald infolge der Mehranforderungen sich eine Hypertrophie zu der Dilatation gesellt, vollständig ausgeglichen werden kann.

So gehört die durch vermehrtes Schlagvolumen hervorgerufene — die sogenannte tonogene oder kompensatorische — Dilatation durchaus zu dem Bilde eines mit Insuffizienz einhergehenden Klappenfehlers, weil sie der Ausdruck der Anpassung des Herzens an die neuen Stromverhältnisse ist.

Eine ausgesprochen pathognomonische Bedeutung kommt dagegen der Stauungsdilatation zu. Sie ist gekennzeichnet durch eine Zunahme des systolischen und diastolischen Volumens, also durch eine Abnahme der Kontraktionskraft des Herzens, und weist auf eine Muskelschädigung hin, weshalb sie Moritz als myogene Dilatation bezeichnete.

Auch für die Stauungsdilatationen findet sich ein Analogon bei dem normal arbeitenden Herzen. Straub rief durch Erhöhung des arteriellen Widerstandes eine der Stauungsdilatation in allen Einzelheiten gleichende Erscheinung hervor. Sobald die Reservekraft zur Ueberwindung des arteriellen Druckes nicht mehr ausreichte, sank die Leistungsfähigkeit des Herzens ständig. Durch die mangelhafte Kontraktion vergrösserte sich das systolische und diastolische Volumen, sodass der der Stauungsdilatation entsprechende Zustand erreicht war. Das muskelgesunde Herz kehrt aber nach Herabsetzung des arteriellen Widerstandes zu seinem Normalzustand zurück, während das geschädigte Herz dilatiert bleibt.

Diese Begriffsbestimmungen über Dilatation und die sonstigen Kompensationseinrichtungen des Herzens mögen Berücksichtigung finden bei der Bewertung der von mir beobachteten Herzveränderungen.

Die erste Gruppe betrifft die Mitralinsuffizienzen.

Nach den neuesten Forschungen wird die Mehrarbeit, die dem linken Ventrikel bei der Mitralinsuffizienz entsteht, nicht allein hervorgerufen

durch das vergrösserte Schlagvolumen, sondern in weit höherem Masse durch die komplizierte Gestaltung der Systole. — Sobald im linken Ventrikel eine Zunahme der Spannung erfolgt, tritt infolge der Insuffizienz ein Rückfluss zum linken Vorhof ein. Der verringerte Ventrikelinhalt gestattet eine Muskelverkürzung, wodurch die isotonische Anfangszuckung unmöglich gemacht wird. Es tritt dadurch ein bedeutender Spannungsverlust ein, der nur durch Abkürzung der Anspannungszeit und durch steileren Anstieg der Druckkurve kompensiert werden kann. Um die erforderliche Energieentfaltung aufzubringen, ist eine viel grössere Anfangsfüllung nötig, als sie allein durch die Stromverteilung bei der Mitralinsuffizienz bedingt wäre. Experimentell konnte tatsächlich festgestellt werden, dass über die Hälfte der aufgewendeten Mehrarbeit dem komplizierten Verlauf der Systole zuzuschreiben ist.

Wir finden deshalb bei einer kompensierten Mitralinsuffizienz eine durch den Rückfluss hervorgerufene Erweiterung des linken Vorhofes und eine Vergrösserung des linken Ventrikels durch Vermehrung des systolischen Rückstandes.

Von den vier durch Gelenkrheumatismus und Anginen entstandenen Mitralinsuffizienzen zeigt Fall 4 einen dem Normalzustand bei diesem Klappenfehler entsprechenden Befund. Da diese Herzsilhouette sich nicht verändert, sondern während der Fieberperiode und später im Rekonvaleszenzstadium stets die gleichen Kurven zeigt, so ist anzunehmen, dass der Klappenfehler kompensiert und die röntgenologisch nachweisbare Vergrösserung der Herzsilhouette der Anpassung an die neuen Stromverhältnisse entspricht.

Die Fälle 1—3 zeigen dagegen ganz andere Konturen.

Fall 1 erbrachte durch Zyanose, Oedeme usw. den Nachweis seiner Dekompensation. Das Röntgenbild zeigte, dass hier eine Stauungsdilatation schwersten Grades vorhanden war, nicht nur im linken, sondern auch im rechten Herzen.

Die Muskelschädigung war jedoch nicht irreparabel und ging auf Digitalisbehandlung zurück (Kurve 2). Interessant ist, dass nach Aussetzung der Therapie die Dilatation anfangs wieder zunahm (Kurve 3), um dann, ebenfalls ohne Behandlung, weiter zurück zu gehen.

Fall 2 erwies sich jeder Behandlung unzugänglich. Da trotzdem ein vollständig kompensierter Zustand erreicht wurde, so muss angenommen werden, dass der Muskel seine normale Kontraktionsfähigkeit bewahrt hat, und die aussergewöhnliche, durch starke Stromveränderung hervorgerufene Form als kompensatorische Dilatation und Hypertrophie anzusprechen ist.

Noch weniger erfolgreich war die Behandlung bei Fall 3. Es trat weder eine Veränderung der Herzsilhouette ein, noch war ein kompensiertes Stadium zu erreichen. Klinisch sprach die Unregelmässigkeit des Pulses für eine Affektion des Herzmuskels.

Da die Herzklappenerkrankung sich an einen Gelenkrheumatismus anschloss, liegt es nahe, hier jene Schädigung zu vermuten, auf die Krehl und Romberg nachdrücklich hingewiesen haben, indem sie betonten, dass der Zustand bei Herzklappenfehlern nicht allein durch die Schwere des Klappendefektes, sondern vor allem durch die Beschaffenheit des Muskels bestimmt würde.

Histologisch findet man als Ausdruck dieser Myokardschädigung Rundzellinfiltration um die Gefässe, die sogenannten Aschhoff'schen Knötchen, häufig auch fettige Degeneration der Muskelfasern, letzteres besonders bei dekompensierten Herzen.

Es liegt die Vermutung nahe, dass die jeder Behandlung trotzenden, dekompensierten Vitien eine entzündliche oder degenerative Schädigung des Myokards aufweisen. Leider sind darüber noch nicht genügend Untersuchungen angestellt worden.

Da die myogene Dilatation bei Myxödem nach Thyreoidin vollständig zurückgegangen war, wurde auch bei Vitien und Myokarddegenerationen versuchsweise Thyreodin gegeben, blieb aber ohne Einfluss auf Herzgrösse und Allgemeinbefinden.

Eine andere Dilatation nach Myokardschädigung liegt bei Fall 5 vor. Das junge Mädchen wies bei der Aufnahme eine der Mitralinsuffizienz entsprechende Herzsilhouette auf, ein ausgesprochenes systolisches Geräusch an der Spitze und ein leises systolisches Geräusch an der Aorta. Man geht wohl nicht fehl, in diesem Falle eine durch die Anämie hervorgerufene Myokardschädigung und eine relative Mitralinsuffizienz anzunehmen, sekundär entstanden durch Dilatation des Muskels. Nachdem der Bandwurm abgetrieben war und ohne jegliche Therapie sich der Blutbefund besserte, verschwanden allmählich die Herzgeräusche, und die Herzsilhouette nahm wieder normale Form an.

Dieser Befund steht im Gegensatz zu denjenigen, die Hürter in in seiner Abhandlung über die perniziöse Anämie angab. Es sind damals keine Herzvergrösserungen beobachtet worden.

Fall 6 zeigt eine Mitralstenose. Beobachtungen am Kreislaufsmodell mit künstlich gesetzten Mitralstenosen (Straub) wiesen hauptsächlich eine Steigerung des Druckes im linken Vorhof auf, wodurch das normale Blutquantum durch das verengte Ostium getrieben werden musste, andernfalls wurde keine Kompensation erreicht. Dabei fand eine beträchtliche Blutverschiebung aus dem grossen Kreislauf in die Lungen statt.

Diesen experimentell gefundenen Verhältnissen entspricht die Konfiguration des Herzens von Fall 6. Es zeigt sich eine Vorbuckelung des linken Verhofs, eine geringe Erweiterung des linken Ventrikels und röntgenologisch normale Verhältnisse des rechten Herzens. Die vorgefundenen Veränderungen entsprechen den veränderten Stromverhältnissen bei der Mitralstenose, und es war von vornherein anzunehmen, dass hier keine wesentliche Rückbildung der Konturen eintreten würde, abgesehen

von einer geringen Vorbuckelung des linken Vorhofes, die in der Tat zu verzeichnen war.

Bemerkenswert ist, dass Thyreoidin in diesem Falle die Dyspnoe zu beseitigen vermochte.

Die nächste Gruppe — Fall 7 und 8 — betrifft Patienten mit Aortenerkrankungen, und zwar Fall 7 eine auf rheumatischer Basis entstandene Aorteninsuffizienz mit Stenose, Fall 8 eine luetische Aorteninsuffizienz mit Mitralstenose.

Bei reiner Aorteninsuffizienz findet sich eine Volumenzunahme des linken Ventrikels, und zwar um die Menge des Pendelblutes. Die infolge der vermehrten Anfangsfüllung gesteigerte Anfangsspannung und die dadurch erreichte verstärkte Kontraktion vermag das normale Zeitvolumen aufrecht zu erhalten. Die Aorteninsuffizienz stellt relativ die geringsten Anforderungen an die Reservekraft des Herzens, ist also leicht kompensierbar.

Die trotzdem so häufig bei Aorteninsuffizienz beobachteten Dilatationen beruhen auf Muskelschädigung.

In unseren Fällen handelt es sich aber nicht um reine Aorteninsuffizienzen.

Fall 7 weist mit seinem weit ausladenden Herzrand sicherlich eine Dilatation auf, doch scheint diese durch Hypertrophie stationär geworden zu sein, da der linke Ventrikel neben dem vermehrten Schlagvolumen den Widerstand des verengten Aortenostiums zu überwinden hat.

Es ist deshalb nicht erstaunlich, dass sich selbst nach eingetretener Kompensation keine Veränderung der Herzsilhouette zeigte.

Bei Fall 8 wurde nach einer spezifischen Behandlung auch keine Veränderung wahrgenommen. — Bei ihrer Entlassung wies die Kranke eine erhebliche Besserung ihres Befindens auf, obgleich die Herzgrösse sich nicht geändert hatte. Es ist also anzunehmen, dass der erhobene Herzbefund der durch die Klappenstörung hervorgerufenen Veränderung der Dynamik entsprach und sich nicht ändern konnte. Wie weit es sich hier um Dilatation oder Hypertrophie handelt, lässt sich klinisch nicht feststellen.

Die folgenden Herzveränderungen sind nicht durch Klappenveränderungen hervorgerufen.

Fall 9 und 10 behandeln die paroxysmale Tachykardie. Wie eingangs erwähnt finden sich in der Literatur Zunahme und auch Abnahme des Volumens bei paroxysmaler Tachykardie angegeben.

Vielleicht erklären die Resultate, die Bruns bei seinen Versuchen über Herzschwäche infolge von Ueberanstrengung fand, diese sich anscheinend widersprechenden Beobachtungen. Bei Steigerung der Frequenz wurde der Verkürzungsrückstand immer grösser, das Herz blieb systolischer, da vor der vollständigen Erschlaffung bereits der neue Impuls einsetzte.

Die Schlagvolumina nahmen dabei ab. (Auf diese Weise wurde die Moritz'sche Herzverkleinerung experimentell dargestellt.)

Sobald aber durch ständige Inanspruchnahme bei hoher Frequenz eine Erschöpfung des Muskels eintrat, ging der Verkürzungsrückstand allmählich zurück, es trat sogar eine Dilatation ein. Je grösser die Erschöpfung des Muskels war, desto länger hielt die Dilatation, trotz Rückkehr zu normaler Frequenz, an.

Daraus lässt sich wohl erklären, warum man bei tachykardischen Anfällen Verkleinerungen, aber auch Zunahme des Herzvolums beobachten kann.

Fall 9 kam während eines Anfalls in die Klinik und wies eine ausgesprochene Dilatation des linken Herzens auf.

Nach 24 Stunden war die Herzsilhouette kleiner geworden und zeigte anscheinend normale Verhältnisse, denn während der nächsten Tage trat kein weiterer Rückgang ein.

Nicht ganz so klar liegen die Verhältnisse bei Fall 10. Die Herzgrösse konnte leider nicht während eines Anfalles auf der Röntgenplatte festgehalten werden. Die erste Aufnahme entstammt aber einer Zeit, in der zahlreiche Anfälle auftraten. Der regelmässige Puls, die frustranen Kontraktionen liessen ausserdem eine schwere Myokardschädigung vermuten. Es ist deshalb fraglich, ob die während der Klinikbehandlung erzielte Rückbildung der Herzsilhouette mehr auf die Kupierung der tachykardischen Anfälle oder auf eine Besserung des Myokards zurückzuführen ist.

Auch bei diesem Herzen wurde trotz der dem Myxödemherzen so ähnlichen Konfiguration keine Beeinflussung durch Thyreoidin erzielt.

Fall 11 betrifft eine Nierensklerose. Das Herz weist eine Vergrösserung des linken Ventrikels auf, die, dem Krankheitsbilde entsprechend durch extrakardiale Faktoren bedingt ist und sich deshalb einer therapeutischen Beeinflussung nicht zugänglich zeigt.

Die beiden letzten Fälle betreffen Krankheiten, die auf innersekretorischer Störung beruhen.

Bei dem Eunuchoidismus, Fall 12, findet sich eine geringe Verbreiterung des linken Herzrandes. Es ist aber fraglich, ob man bei dem körperliche Arbeit verrichtenden Patienten von einer pathologischen Veränderung reden kann. Jedenfalls zeigten die Herzkonturen nach spezifischer Behandlung mit Testogan keine Veränderung.

Ebenso verhält es sich mit Fall 13, einer Basedowkranken. Während der langen Krankenhausbehandlung ist zwar die Herzaktion ruhiger und regelmässiger geworden, die geringe Erweiterung des Herzschattens nach links blieb aber bei spezifischer Behandlung mit Antithyreoidin unverändert.

Zusammenfassung.

Tritt bei einem Herzen durch Klappen- oder Muskelerkrankung eine Veränderung der Dynamik ein, so kann eine vollständige Kompensation nur dann zustande kommen, wenn das normale Schlagvolumen gewahrt wird.

Da bei einem Klappenfehler eine vom normalen Zustand abweichende Verteilung des Blutstroms innerhalb des Herzens stattfindet, so müssen die betroffenen Herzabschnitte eine Vergrösserung ihres Volumens aufweisen.

Soll das normale Schlagvolumen eingehalten werden, so müssen diese mit vermehrter Füllung versehenen Herzabschnitte eine vermehrte Arbeit leisten, die anfangs durch die Reservekraft zur Verfügung gestellt wird. Der betreffende Herzabschnitt befindet sich dann im Zustande der tonogenen Dilatation.

Die tonogene Dilatation ist eine Anpassung an die durch den Klappenfehler veränderten Stromverhältnisse und entsteht nach denselben Gesetzen, nach denen der gesunde Herzmuskel ein vermehrtes Schlagvolumen bewältigt.

Der Unterschied ist nur graduell und liegt in der verschieden starken Inanspruchnahme der Reservekraft.

Es ist verständlich, dass alle Veränderungen der Herzsilhouette, die durch Anpassung an die veränderten Stromverhältnisse hervorgerufen sind, sich nicht zurückbilden, gleichviel ob die Stromveränderung durch Klappenfehler oder Erhöhung des peripheren Widerstandes hervorgerufen ist.

Die eigentlich pathologische Veränderung der Herzsilhouette wird durch Stauungdilatation hervorgerufen, denn hier arbeitet das Herz nicht nach den Gesetzen des gesunden Organs. Die vermehrte Füllung vermag keine verstärkte Kontraktion auszulösen. Es liegt also eine Muskelschädigung vor. Sie findet ihren Ausdruck in dem vermehrten Volumen, das sowohl in der Diastole wie in der Systole vorhanden ist.

Diese myogene oder Stauungsdilatation unterliegt der Rückbildung, wenn es gelingt, den Zustand des Muskels durch therapeutische Massnahmen zu bessern und die Kontraktionsfähigkeit zu erhöhen, wie es am eindeutigsten bei einem Falle von Bothriozephalus-Anämie in Erscheinung trat.

Bei paroxysmaler Tachykardie tritt nach anfänglicher Verkleinerung im Zustande der Erschöpfung eine Dilatation auf, die nach dem oben Gesagten reversibel ist.

Die Thyreoidinbehandlung, die bei der myogenen Dilatation des Myödemherzen gute Erfolge aufwies, vermochte anderweitige Muskelschädigungen nicht zu beeinflussen.

Bei anderen innersekretorischen Erkrankungen (Eunuchoidismus, Basedow) blieben die spezifischen Präparate ohne Einfluss auf die Herzgrösse.

Für die Anregung zu dieser Arbeit und Ueberlassung des Materials sage ich Herrn Priv.-Doz. Dr. Zondek auch an dieser Stelle meinen herzlichsten Dank.

Literaturverzeichnis.

Bruns, Welche Faktoren bestimmen die Herzgrösse? Münchener med. Wochenschrift. 1909. Nr. 21. — Derselbe, Experimentelle Untersuchungen über das Phänomen der Herzschwäche infolge von Ueberanstrengung. Deutsches Arch. f. klin. Med. 1913. S. 113. — Dietlen, Ueber Herzdilatation bei Diphtherie. Münchener med. Wochenschr. 1905. Nr. 15. — Frank, O., Isometrie und Isotonie des Herzmuskels. Zeitschrift f. Biol. 1901. Bd. 41. S. 14. — Derselbe, Die Wirkung von Digitalis (Helleborein) auf das Herz. Sitzungsber. d. Gesellsch. f. Morphol. u. Physiol. München 1898. S. 14. — Derselbe, Dynamik des Herzmuskels. Zeitschr. f. Biol. 1895. Bd. 32. S. 370. — Freund, Ueber Digalen. Münchener med. Wochenschr. 1905. Nr. 41. — Frey, M. v., Physiologische Bemerkungen über die Hypertrophie und Dilatation des Herzens. Deutsches Arch. f. klin. Med. Bd. 46. S. 398. — Groedel, Franz M., Die Röntgendiagnostik der Herz- und Gefässerkrankungen. Verlag von Herm. Meusser. — Groedel, Theo, Ueber paroxysmale Tachykardie besonders über das Verhalten der Herzgrösse während des tachykardischen Anfalls. Zeitschr. f. exper. Pathol. u. Therap. Bd. 6. H. 3. — Hammer, Die röntgenologischen Methoden der Herzgrössenbestimmung. Münchener med. Wochenschr. 1918. S. 1212. — Hasenfeld u. Romberg, Ueber die Reservekraft des hypertrophischen Herzmuskels und die Bedeutung der diastolischen Erweiterungsfähigkeit des Herzens. Arch. f. exper. Pathol. u. Therap. 1897. Bd. 39. — De Heer, Die Dynamik des Säugetierherzens im Kreislauf, in der Norm, bei Aortenstenose und nach Strophantihn. Pflüger's Arch. 1912. Bd. 148. S. 1. — Heitler, Experimentelle Studien über Volumenveränderungen des Herzens. Zentralbl. f. innere Medizin. 1903. Nr. 26. — Derselbe, Ueber das Zusammenfallen von Volumenveränderungen des Herzens und Veränderungen des Pulses. Berliner klinische Wochenschrift. 1906. Nr. 10. — Hornung, Beiträge zur Frage der akuten Herzerweiterung. Ebenda. 1908. Nr. 39. — Hürter, Die perniziöse Anämie. Med. Klinik. 1911. H. 12. — Kienböck, Selig, Beck, Untersuchungen an Schwimmern. Münchener med. Wochenschr. 1905. Nr. 15. — Klewitz, Berufsarbeit und Herzvergrösserung bei Frontsoldaten. Ebenda. 1918. S. 927. — Kornfeld, Experimenteller Beitrag zur Lehre vom Venendruck bei Fehlern des linken Herzens. Zeitschr. f. klin. Med. Bd. 21. S. 171. — Krehl, Beitrag zur Kenntnis der idiopathischen Herzmuskelerkrankung. Deutsches Arch. f. klin. Med. Bd. 48. — Derselbe, Beitrag zur Pathologie des Herzklappenfehlers. Ebenda. 1890. Bd. 46. S. 454. — Lewy, B., Die Arbeit des gesunden und kranken Herzens. Zeitschr. f. klin. Med. 1897. S. 321 u. 520. — Lüderitz, C., Versuche über den Ablauf des Blutdruckes bei Aortenstenose. Ebenda. 1892. Bd. 20. S. 374. — Maase u. Zondek, Herzbefunde bei Kriegsteilnehmern. Deutsche med. Wochenschr. 1915. Nr. 13. — Moritz, Ueber orthodiagraphische Untersuchungen am Herzen. Münchener med. Wochenschr. 1902. Nr. 1. — Derselbe, Ueber funktionelle Verkleinerung des Herzens. Ebenda. 1908. Nr. 10 u. 14. — Derselbe, Ueber Herzdilatation. Ebenda. 1905. Nr. 15. — Moritz, F. u. H. Dietlen, Ueber das Verhalten des Herzens nach langdauerndem und anstrengendem Radfahren. Ebenda. 1908.

Nr. 10. — Moritz, F. u. D. v. Tabora, Die allgemeine Pathologie des Herzens und der Gefässe. Handb. d. allg. Pathol. L. Krehl u. Fr. Marchand. — Romberg, Ueber Erkrankung des Herzmuskels bei Typhus abdominalis, Scharlach, Diphtherie. Deutsches Arch. f. klin. Med. Bd. 48. S. 369. — Derselbe, Ueber die Bedeutung des Herzmuskels für die Symptome und den Verlauf der akuten Endokarditis und den chronischen Klappenfehler. Ebenda. 1894. Bd. 53. S. 141. — Rosenbach, O., Ueber artifizielle Klappenfehler. Arch. f. exper. Pathol. u. Pharm. 1878. Bd. 9. S. 1. — Schott, A., Zur allgemeinen Pathologie der Herzkrankheiten. Zeitschr. f. klin. Med. 1887. Bd. 12. S. 295. — Socin, Experimentelle Untersuchungen über akute Herzschwäche. Pflüger's Archiv. 1914. Bd. 160. S. 132. — Straub, Dynamik des Säugetierherzens. Deutsches Arch. f. klin. Med. 1914. Bd. 115. S. 531. — Derselbe, Dynamik des Säugetierherzens. Ebenda. 1914. Bd. 116. S. 409. — Derselbe, Der Druckablauf in den Herzhöhlen. Pflüger's Arch. 1901. Bd. 143. S. 69. — Derselbe, Zur Dynamik des Klappenfehlers des linken Herzens. Deutsches Arch. f. klin. Med. Bd. 122. H. 2. u. 3. — Zondek, Das Myxödemherz. Münchener med. Wochenschr. 1918. S. 1180.

Lebenslauf.

Ich wurde geboren am 6. März 1888 zu Osnabrück und besuchte das dortige Lyzeum und Oberlyzeum. Nachdem ich Ostern 1907 die Abschlussprüfung abgelegt hatte, widmete ich mich der Unterrichtstätigkeit teils im Privat- teils im Schuldienst bis Ostern 1913. Herbst 1913 bestand ich die Reifeprüfung am Realgymnasium zu Lippstadt und wandte mich dann dem Studium der Medizin zu. Von den vorklinischen Semestern verbrachte ich das erste in Münster i. W., die übrigen in Freiburg i. Br. Ostern 1916 legte ich die ärztliche Vorprüfung ab und begab mich nach einem weiteren klinischen Semester nach Berlin, wo ich während des klinischen Studiums von Dezember 1916 bis März 1919 als Unterarztstellvertreterin in der Charité tätig war. Nach Beendigung der ärztlichen Hauptprüfung kehrte ich im März 1919 nach Freiburg zurück, um am anatomischen Institut bzw. an der Kinderklinik den vorgeschriebenen Studienweg durch Ablegung des Medizinalpraktikantenjahres zu vollenden.